Zur Phathologie und Therapie

der

Inversio vesicae fissae.

INAUGURAL DISSERTATION

verfasst

zur Erlangung der Doctorwürde

in der gesammten Medicin

und vorgelegt

der med. Facultät der Kgl. Bayr. Ludwig-Maximilians-Universität

zu

München

unter dem Präsidium des

Herrn Geheimrath, Professor Dr. Ritter v. Nussbaum

Kgl. Bayr. Generalstabsarzt à l. s.

von

Max Küster

approbirt. Arzt aus Erfurt

promovirt am 30. Juli 1887.

München.

Buchdruckerei von Franz Moises.

Digitized by the Internet Archive
in 2026

https://archive.org/details/IA41548321_0069

Zur Phathologie und Therapie

der

Inversio vesicae fissae.

INAUGURAL DISSERTATION

verfasst

zur Erlangung der Doctorwürde

in der gesammten Medicin

und vorgelegt

der med. Facultät der Kgl. Bayr. Ludwig-Maximilians-Universität

zu

München

unter dem Präsidium des

Herrn Geheimrath, Professor Dr. Ritter v. Nussbaum

Kgl. Bayr. Generalstabsarzt à l. s.

von

Max Küster

approbirt. Arzt aus Erfurt

promovirt am 30. Juli 1887.

München.

Buchdruckerei von Franz Moises.

Herrn Geheimrath, Professor Dr.

C. Thiersch

in dankbarster Verehrung

gewidmet

vom Verfasser.

An der fissura vesicae urinariae, einer Missbildung, deren Träger zwar lebensfähig, aber trotz sonstigen körperlichen und geistigen Wohlbefindens[1]) von der menschlichen Gesellschaft ausgeschlossen sind, haben von jeher die hervorragendsten Männer unserer Wissenschaft ihre Federn und Messer probirt. Da indessen bis heute der therapeutische Erfolg noch weit hinter dem wünschenswerthen Ziel zurücksteht, scheint es mir keine verlorene Mühe, wieder einmal die Feder einzusetzen, nachdem dies Leiden in langen Operations-Feldzügen möchte man sagen blutig genug mit dem Messer bekämpft worden ist.

Durch die Güte des Herrn Geheimrath Thiersch, der mir die Krankengeschichte eines Repräsentanten der inversio vesicae, welcher zufällig ein nahestehender Freund ist, zur Verfügung stellte, und durch eine eigene mehrjährige Beobachtung des letzteren, glaube ich mich in den Stand gesetzt, einen nicht werthlosen Beitrag zur Kenntnis dieses Leidens zu liefern und fühle mich dazu um so mehr veranlasst, als ich aus meinem Studium

[1]) So berichtet unter vielen Anderen Vrolic, Tabulae ad illustr. embryogenesin (Amsterdam) 1849: Praeter vesicae urinariae deformem conditionem, infans nulla alia refert vitia et tam corpore quam mente sanus vegetusque videtur.

der einschlägigen Literatur ersehe, dass das Vorkommen dieser scheinbar so seltenen Missbildung ein verhältnissmässig häufiges ist. Da es solche Unglückliche zu allen Zeiten gegeben hat und auch wahrscheinlich zu allen Zeiten geben wird, wird unsere medicinische Wissenschaft stets in Anspruch genommen werden, ihre Leiden zu lindern, zumal dieselben ja durch das ganze Leben zu tragen sind; im wahren Sinne des Wortes ein Kampf um's Dasein; ein Wohlbefinden wäre nämlich nur im permanenten Bade denkbar, welches thatsächlich besonders vor und während der Operationszeit sehr empfehlenswerth für diese Fälle ist. Dennoch sagt Steiner[1]): sie haben nicht einmal den Trost, durch ihr schreckliches Leiden einem frühzeitigen Tode entgegen zu gehen.

Wollte Jemand eine Statistik über die inversio vesicae aufstellen, was nicht Zweck dieser Arbeit ist, so würde er um so reicheres Material finden, als es nicht zu umgehen sein würde, eine ganze Reihe ähnlicher Missbildungen mit in den Kreis der Betrachtungen zu ziehen. Dasselbe würde, meine ich, stattfinden müssen, wenn man nach einer Erklärung für das Zustandekommen dieses vitium congenitum sucht, das so mannigfaltige Variationen bietet. Man kann sich jedenfalls des Eindrucks nicht erwehren, als möchten auch wiederum graduelle Unterschiede einer und derselben Ursache dafür verantwortlich sein, doch ist es bis heute nicht gelungen, auch nur eine in dieser Hinsicht befriedigende Hypothese aufzustellen. Vielmehr leiden die letzteren alle an dem Mangel, dass sie stets das eine oder andere Attribut unerklärt lassen, und man ausserdem immer nach der letzten causa peccans fragt. Ein Blick auf die folgende Tabelle, in deren Rahmen ich der Kürze und

[1]) v. Langenbecks Archiv XV, p. 372.

Uebersichtlichkeit halber typische aber verbürgte Variationen des Thema fissura vesicae aufstelle, und ein zweiter vergleichender Blick auf die ihr angereihten kurz rekapitulirten Hypothesen zur Erklärung des Bildungsfehlers wird dies bestätigen. Ich will übrigens vorausschicken, dass einige, wie Steiner und auch Ahlfeld bezüglich der Epispadiasis mit Blasenspalte annehmen, dass auch verschiedene Fehler im Entwicklungsgange zur Ursache der vorliegenden Missbildung werden könnten, während Albert[1]) darin einfach einen atavistischen Rückschlag auf die Selachier sieht, die letzte Erklärung ist jedenfalls die bequemste.

Tabelle.

	I. Fall[2]) Mörgelin.	II. Gewöhnlicher Typus.	III. Fall Stoll.
Nabel	fehlt	fehlt	fehlt
Blase	fissa,non inversa	fissa, inversa	clausa, inversa
Schambein-Diastase	2 cm	6 cm	5 cm
Penis	gespalten	gespalten	gespalten

	IV. Fall[3]) Lichtheim	V. Fall Förster	VI. Fall[4]) (Mädchen) Ginsburg
Nabel	fehlt	fehlt	normal
Blase	clausa, inversa	fissa, inversa	fissa, inversa
Schambein-Diasatse	5 cm	0	8 cm
Penis	normal	normal	Clitoris gespalt.

[1]) Verhandl. d. Deutschen Gesellschaft f. Chirurgie, Berlin 1886.

[2]) Dieser Fall steht der einfachen Epispadie sehr nahe.

[3]) v. Langenbecks Archiv 1873, p. 741.

[4]) Petersburger medic. Zeitschrift 1873, p. 525.

Ebenda wird noch citirt von Freund (VII) und Bonnet (VIII)
VII. (Mädchen): Nabel fehlt; Blase clausa, inversa; } Schambein-
VIII. (Mädchen): Nabel fehlt; Blase fissa, inversa; } Diastase

Hypothesen:

1. Duncan-Mörgelin-Förster: Zerreissung resp. Nichtschliessung der Blase infolge abnormer Füllung der Allantois.

2. Roose[1]): Ausgebliebene Vereinigung der Schambeine infolge Entwicklungshemmung bei traumatischer Einwirkung von Seiten der Mutter.

3. Rose[2]): Die mangelhafte Blasenbildung ist Ursache der Nichtvereinigung.

4. Bartels[3]): Ursache ist eine abnorme Trennung des Mitteldarms vom Enddarm in der 4ten Woche vor Vereinigung der noch nicht hohlen Allantoishaufen.

5. Thiersch: Eine fötale Harnverhaltung bedingt eine fehlerhafte Zeitfolge des Beckenschlusses und der Kloakentheilung.

Thiersch hebt zuerst in seiner geistreichen Erklärung der Epispadie und Fissura vesicae hervor[4]), dass zu keiner Zeit der embryonalen Entwicklungsperiode ein ähnliches Bild vorliegt, und wir also keine einfache Hemmungsbildung, kein Stehenbleiben auf einer früheren Entwicklungsstufe, vor uns haben. Ich möchte daneben noch betonen, dass auch kein Mangel an Material vorliegt, da bei genauer Untersuchung alle Theile vorhanden und nur verlagert sind, und dass ferner die meisten Bilder unserer Tabelle, ich wage nicht zu sagen alle, durch das Nichtzustandekommen eines normaler Weise erfolgen sollenden Verschlusses, durch ein fehlerhaftes Aneinanderlagern von Theilen oder endlich durch das

[1]) Dissertatio inauguralis, Göttingen 1794.

[2]) Gesellschaft für Geburtshülfe 1865, Berlin (Vortrag über Harnverhaltung bei Neugeborenen).

[3]) Desgleichen, Berlin 1867.

[4]) Archiv der Heilkunde, Leipzig 1869. X, p. 20—35.

Ausbleiben einer Durchbruchsöffnung entstanden gedacht werden können. Ich bin desshalb von Anfang an geneigt, in verschiedenen Richtungen wirkende mechanische Ursachen zu beschuldigen, und scheint es mir nahe zu liegen, dass man zunächst in allen den Fällen, in denen der Nabel ein abnormes Verhalten zeigt, die Nabelschnur vor den Richterstuhl ladet, zumal sie ja bekanntlich bereits überführt ist, Arme und Beine abgeschnürt zu haben. Da es indessen heutzutage nicht rathsam ist, Jemand ohne Anhaltspunkte anzuklagen, so habe ich vorher Erkundigungen einziehen zu müssen geglaubt und zu meiner Ueberraschung von den Eltern zweier mir augenblicklich zugänglicher Fälle von inversio vesicae die Antwort bekommen, dass bei der Geburt eine complicirte Umschlingung der Nabelschnur beobachtet worden war[1]).

Nun kommen allerdings nach Schröder einfache Umschlingungen der Nabelschnur unter vier bis fünf Geburten ein Mal vor, ohne dass Missbildungen dabei beobachtet wären; damit scheint mir indess noch nichts widerlegt zu sein, denn es ist jedenfalls ein grosser Unterschied, in welcher Periode des fötalen Lebens die Umschlingung zu Stande kommt. Die nach der Mitte des zweiten Monats beginnenden Spiraltouren der Nabelschnur veranlassen nach Kölliker auch den Embryo zu Drehungen im Fruchtwasser, und nach Neugebauer[2]) scheint die dadurch zu Stande kommende normale einfache Umschlingung des Embryo mit Ende des vierten Monats abzuschliessen. Wenn also noch vor Bildung der

[1]) Bei einem dritten Fall war nichts bemerkt worden; doch könnte während der sehr langdauernden Geburt (24 Stunden) die Umschlingung, wie das ja nicht selten vorkommt, wieder abgestreift worden sein.

[2]) Neugebauer, Morphologie der menschl. Nabelschnur. Breslau 1858.

äusseren Geschlechtstheile Bewegungen des Embryo und Drehungen der Nabelschur auftreten, so kann ein heftiger Zug gewiss auch eine Verlagerung der Theile herbeiführen, die von der noch nicht geschlossenen embryonalen Leibeshöhle in den Nabelstrang übergehen Wirkt nun die ziehende Kraft, wie hier, in der Gegend des späteren Promontoriums, so müssen nach mechanischen Gesetzen die Enden des noch nicht geschlossenen aber noch elastischen Beckenringes auseinanderweichen — und mit ihnen alle Theile, denen sie zum Ansatzpunkt dienen. Auf eine ähnliche Weise erklärt übrigens schon Ahlfeld[1]) das Zustandekommen der Bauch-Blasen-Schambein-Spalte. Ein plötzlicher Zug dränge den Enddarm gegen die Schamfuge, treibe die Allantois vor sich her und verhindere die Vereinigung der Theile in der Mittellinie; der Dotterstrang halte dabei abnormer Weise den Darm nach dem unteren Körperende herausgezogen. Auch Panum[2]) lässt die Möglichkeit zu, dass die Spaltbildungen durch mechanische Zerrungen hervorgerufen werden. Ich möchte hierzu einen von Klein[3]) erwähnten Fall citiren: Eine Schwangere empfand beim Heben eines schweren Eimers plötzlich ein Gefühl, als zerreisse etwas, kurz darauf wurde ein Fötus mit Bauchspalte abortirt.

Hatte nun infolge des Zuges eine Verklebung an der Austrittsstelle der Nabelschnur stattgefunden, so wird die vordere Blasenwand, die, wie in solchen Fällen beobachtet worden, in den Nabelstrang vorgewölbt liegt, mit ihm abgestossen, in selteneren Fällen (vide Tabelle III, IV) bleibt sie erhalten. E. Küster[4]) bezeichnete

[1]) F. Ahlfeld, Missbildungen d. Menschen etc. 1882.

[2]) Panum, Ueb. d. Entstehung d. Missbildg. 1860.

[3]) Monatsschrift für Geburtskunde v. Credé-Siebold 1856.

[4]) Berliner Kl. Wochenschrift, 1876 No. 46.

einen solchen von ihm beobachteten Fall als intrauterine Heilung der Harnblasenspalte.

Ich gehe nun zur Schilderung des Status des von mir zu besprechenden Falles über, fühle mich aber vorher verpflichtet zu erwähnen, dass abweichend von allen Angaben in der Literatur, die mir zugänglich waren, und die stets betonen, dass die Mutter sonst nur gesunde Kinder besass[1]), in unserem Fall das folgende Kind mit einer Hasenscharte und Gaumenspalte zur Welt kam, während das erste und vierte vollkommen gesund sind. Ausserdem müssen aus den ersten Kinderjahren des jungen Mannes einige höchst lästige Begleiterscheinungen angeführt werden, die sich aus den abnormen räumlichen Verhältnissen des Beckens erklären lassen; ein nicht selten auftretender prolapsus ani mit noch lästigerer incontinentia alvi, sowie die zeitweise auftretenden Leistenhernien; die Reposition war indessen nur selten durch Kunsthülfe nöthig, und eine sorgsame Mutter ist stets im Stande alle unangenehmen Zufälle zu beseitigen, bis auf den auch bei grösster Reinlichkeit nicht zu vermeidenden Geruch des in einem unentbehrlichen Gummi-Recipienten sich zersetzenden Harns. „Trotzdem, sagt Hirschberg, wird die Pflege eines solchen Kindes auch für die beste Mutter zur unüberwindlichen Last. Die zäheste Kraft und der energischste Wille erlahmen schliesslich durch die trostlose Perspektive, das Kind in dem kläglichen Zustande aufwachsen zu sehen.“ Dieser Geruch wird natürlich im Sommer mit der schnelleren Zersetzung zunehmen und zur Quelle vielfacher Krän-

[1]) v. z. B. Vrolik, welcher sagt: Puer in lucem est editus a matre juniori, bene constituta, nupta, quae ante hunc infantem, puerum pepererat bene se habentem et postea tertium proceavit nullo vitio affectum. Dum deformi hocce infante gravida erat, nullis abnoxia fuit molestiis, a quibus vitii origo derivari posset.

kungen werden, da er für das Kind selbst kaum mehr wahrnehmbar sein kann, einer zu Spöttereien besonders disponirten Schuljugend aber Stoff zu endlosen Neckereien giebt. Man kann sich leicht vorstellen, welchen demüthigenden, zum mindesten deprimirenden Eindruck diese unvermeidlichen Beschimpfungen auf das an einen besonderen Schultisch isolirte und von allen lebhaften Spielen ausgeschlossene Kind machen müssen; ein einziger Fall durch einen zufälligen Stoss, und der Inhalt der hässlichen Bandage ergiesst sich über den Unglücklichen, der sich betrübt unter Zurücklassung eines Sees dem Gelächter der Mitschüler entzieht. Dazu erinnert der unsichere Gang und das ängstliche Vermeiden jeder Berührung mit der höchst empfindlichen prolabirten Blasenschleimhaut so sehr an einen lächerlichen Zustand gesunder Sterblicher, die einen gewissen Zeitpunkt versäumten, dass endlose Spöttereien das Leben des Kindes verbittern müssen, dem ein selbstverständlich stets nasses Nachtlager hierauf noch wohlthätig erscheint. Trotzdem gedeihen diese Kinder, wie dies von verschiedenen Seiten angegeben wird, vorzüglich und haben nur von öfteren entzündlichen Affectionen der Blasenschleimhaut Schmerzen zu leiden. Ich entnehme diese Jugenderinnerungen den persönlichen Schilderungen des Patienten, um sie gewissen optimistischen Anschauungen entgegenzustellen, die man noch in einer Dissertation vom Jahre 1868 lesen kann[1]) und früher mit ein Grund gewesen sein mögen, weshalb man so leicht achselzuckend über die Therapie-Frage hinwegging, obwohl schon damals, wie ich finde, längst

[1]) Vogel, Ueb. die angeb. Harnblasenspalte, Halle 1868, sagt, er halte eine Operation in den meisten Fällen für verwerflich, in jedem Fall für unnöthig, da sich die Hauptbeschwerden leicht beseitigen liessen.

Apparate angegeben waren[1]), mit denen, wenn sie zur Kenntniss der betreffenden Aerzte gekommen wären, das Kind ein menschenwürdigeres Dasein hätte führen können. —

Unter den geschilderten Umständen dagegen musste die endliche Aufnahme in ein Krankenhaus zum Zweck der Operation dem nunmehr dreizehnjährigen Knaben als eine wahre Wohlthat erscheinen, da er hier plötzlich vom Verachteten zum Bewunderten wird. Leider wird aber hierselbst bald der anfängliche hoffnungsvolle Muth durch eine nun folgende, nicht enden wollende Reihe von Operationen gelähmt. Es gehörte dazu, wie Thiersch selbst sagt, die grösste Geduld von Seiten des Patienten wie des Arztes, besonders in einer Zeit, wo, wie derselbe letzthin[2]) erwähnte, ein gewisser Grad von Verrücktheit dazu gehörte, sich mit der operativen Behandlung der Blasen-Spalte abzugeben. Um so mehr muss die unendliche Mühe anerkannt werden, welche sich einige Operateure damit gegeben haben, die, wie Billroth von sich selbst sagt, einen besonderen Reiz darin fanden, scheinbar unüberwindliche Schwierigkeiten zu überwinden.

Bei der am 25ten April 1874 erfolgten Aufnahme zeigt sich der dreizehnjährige Dulder als ein sehr gesund aussehender, nur leicht zum Weinen geneigter Junge, der äusserlich kein anderes auffälliges Symptom bietet als den zaghaften Gang; um den locus minoris resistentia zu schützen, ist der Oberkörper etwas vornüber gebeugt, und die Schritte sind klein und kurz. Der Aufforderung zum Sitzen kommt Patient nur in der Weise nach, dass er den äussersten Rand eines Stuhles einnimmt,

---

[1]) z. B. der von Bonn angegebene und in Vroliks Tab. ad illustr. embryog. Amsterdam 1849 citirte und abgebildete Apparat.

[2]) Verhandlungen d. deutsch. Gesellsch. f. Chirurgie 1886.

nicht aus Schüchternheit, sondern weil ein grosser Recipient weitere Bequemlichkeit verbietet. Dieser letztere ist zum grossen Theil im linken Hosenbein untergebracht und trägt dazu bei, durch lästiges Reiben die Freiheit der Bewegungen zu beeinträchtigen. Nach Entfernung dieser trotz grösster Reinlichkeit stets duftenden Bandage fällt der von der prolabirten hinteren Blasenwand gebildete, typische, himbeerrothe Wulst auf, der oben von der ehemaligen Nabelschnur-Insertion, die als solche nur dem Kenner kenntlich sein kann, nach unten von einem scheinbar ganz rudimentären Penis- oder vielmehr Eichel-Stück und zu beiden Seiten von den klaffenden Schambeinästen begrenzt wird. Letztere lassen sich leicht durch die Weichtheile abtasten, ohne dass man auf eine derbere verbindende Bandmasse stösst. Denkt man sich die horizontalen Aeste der Ossa pubis, die übrigens an sich nicht defekt sind, verbunden, so liegt die in diesem Fall rinnenförmige Harnröhre dicht über der Verbindungslinie, während doch normaler Weise die Urethra unterhalb der Symphyse hervortreten würde. Die Gestalt des vorliegenden Schleimhaut-Wulstes kann man sich so vergegenwärtigen, dass man sich eine fast halbkugelförmige Vorwölbung beiderseits von hinten noch einmal nach aussen eingedrückt denkt, und zwar rechts mit der Daumen- und links mit der kleinen Finger-Kuppe. Auf den so entstandenen ungleichen Hügeln würde das Auge kaum die feinen Ureter-Mündungen entdecken, wenn nicht ab und zu auf dem linken fontainenartig ein feiner Strahl Urin hervorspritzte. An dieser Stelle dringt eine zarte Sonde leicht bis zur Nierengegend vor, und macht es den Eindruck, als sei der linke Ureter erweitert. Uebrigens nimmt man zwischen der im Ganzen klein-Apfel grossen feuerrothen Verwölbung — bei besonders

gutem Befinden erscheint sie nur halb so gross und blass (während sie, was wohl bemerkenswerth ist, nach den Hauptmahlzeiten stärker geröthet ist) — und dem lippenförmigen Uebergang in die Bauchhaut ringsum eine mehr oder weniger tiefe Rinne wahr, was auf einen secundären, wenn auch in vielen Fällen bereits intrauterinen Prolaps deutet. Insofern stimme ich mit Mörgelin[1]) überein, der in der inversio vesicae in allen Fällen nur einen Folgezustand der fissura vesicae sieht und nur letztere als congenita bezeichnen will. Da nach ihm auch die Diastase der Symphyse infolge der Rumpflast mit dem Alter zunimmt, so wird auch gleichzeitig der prolapsus vesicae zum mindesten zu einem irreponiblen werden, was in diesem Fall dadurch bestätigt wurde, dass auch in der Narkose die Reposition unmöglich war. Uebrigens besteht, wie ich höre, noch heute, d. h. viele Jahre nach Deckung der Blase, besonders wenn die Blase leer ist, ein sehr unangenehmes, wie Patient sagt, negatives Gefühl in der Gegend der Symphyse, infolge dessen ein festes Auftreten unmöglich ist. Auch ist Patient genöthigt, beim Niesen und Husten, sowie beim Laufen wegen eines höchst lästigen Gefühles der Haltlosigkeit die Hand gegen jene Gegend zu pressen, ein Beweis, wie wichtig und wünschenswerth der Schluss des Beckenringes ist.

Um die Besprechung des letzteren gleich abzuthun, so muss ich noch angeben, dass die Diastase in diesem Falle 6 cm betrug, und ihr entsprechend die Oberschenkel bei geschlossenen Knieen oben weit auseinanderstehen, so dass die Hüftenbreite der weiblichen nahe kommt. Da infolge der seitlichen Verschiebung der Beckenhälften auch zugleich die femora etwas nach

[1]) Mörgelin, Ueb. angeborene Harnblasenspalte, Bern 1855.

aussen rotirt sind, so ist das Uebereinanderschlagen der Kniee sehr viel schwieriger auszuführen, und wird an Stelle dessen lieber die Aussenseite des Unterschenkels auf das Knie gelegt. Durch die Erziehung ist übrigens der Gang bedeutend gebessert worden, indem sich die Patienten Mühe geben, das Schwanken durch abwechselndes Vorschieben einer Beckenhälfte zu compensiren, wodurch nun ein fast tänzelnder Gang erreicht wird; indessen gilt diese Bemerkung erst für den Status post operationem und muss derselben zugleich hier schon hinzugefügt werden, dass nach Abnahme des Compressoriums unvermeidlich die alte Haltung wieder auftritt, so dass der Druck desselben gewissermassen die Symphyse zu vertreten scheint und nun ebenso unentbehrlich geworden ist, wie es von letzterer oben auseinander gesetzt wurde. Ich werde bei Besprechung der Bandagen auf diesen Punkt noch zurückkommen.

Augenblicklich erübrigt nur noch die Beschreibung der äusseren Geschlechtstheile. Es wurde oben bereits erwähnt, dass man innerhalb der scharlachrothen Vorwölbung nur eine sehr rudimentäre Eichel bemerkt, bei näherer Untersuchung zeigt sich indessen, dass die plattgedrückte Form derselben nur eine Folge fehlerhafter Aneinanderlagerung ihrer beiden Hälften ist, die sich anstatt zur Röhre zu schliessen, nebeneinandergelegt haben und nun eine nach oben offene Rinne zeigen, welche bei richtigem Verschluss die urethra gebildet haben würde. In derselben Weise erklärt sich die schürzenförmige Gestalt des an der Unterseite der Eichel zu sehenden Präputium-Lappens. Das sich unmittelbar an die kurze Urethra-Rinne anschliessende Trigonum Lieutaudii wird zum Theil durch die prolabirte Blasenschleimhaut gedeckt und zeigt erst nach Hervorziehen und

Abwärtsdrücken der Eichel die Mündungsstellen der Samenleiter. Aus diesen anatomischen Verhältnissen ergiebt sich schon, dass ein Abschluss dieses Abschnittes gegen die Blase hin, wie er normaler Weise durch die Prostata-Anschwellung gebildet wird, durch einfache Deckung der Blase niemals erreicht wird; ich erwähne dies hier, weil später gesagt werden soll, wie absolut unmöglich eine normale Geschlechts-Funktion infolge dieser ungünstigen Verhältnisse ist.

Offenbar haben infolge einer mechanischen Verziehung die Ausführungsgänge der Geschlechtsdrüsen anstatt den Anfangstheil den Endtheil der Penis-Rinne getroffen, und zwar aus dem Grunde, weil der Anfangstheil nicht zu Stande gekommen ist, d. h. die beiden Corpora cavernosa haben sich zu spät in der Mittellinie getroffen. Man findet dieselben nämlich in ihrer ganzen fast normalen Länge, wenn man sie von der Eichel aus nach ihrem Ansatzpunkt, den Symphysen-Stümpfen beiderseits abtastet[1]). Dass das Eichelstück merkwürdigerweise stets nach oben gegen den Blasenhals drückend resp. federnd angetroffen wird, glaube ich in der Weise erklärt, dass beide Penis-Hälften beim Wachsthum die ihnen zukommende S förmige Krümmung einzunehmen bestrebt waren; da sich aber bei der endlichen Begegnung im letzten Abschnitt, der zur pars pendula geworden wäre, nicht die Seitenflächen, sondern die Unterflächen aneinanderlegten, musste die aufwärts strebende Kraft resultiren, die man sich durch das Zusammenrücken der beiden S förmigen Krümmungen ⌒ entstanden denken kann. Auch das Scrotum erscheint durch die mehr in

[1]) Die nicht mangelhafte Penis-Länge ist, wie Thiersch sagt, nur durch das Hereinwachsen zur Mittellinie und Zurücklegen des langen Weges beim gespaltenen Becken bereits verbraucht

die Breite gezogenen Raumverhältnisse kürzer und den normaler Weise vorhandenen Testikeln knapper anliegend. Es erklärt sich hieraus vielleicht, dass Patient sich im Laufe der Zeit bereits zwei Mal eine Orchitis zugezogen hat, die um so mehr eine traumatische gewesen sein mag, als die Genitalien weder rechts noch links getragen werden können und desshalb leicht den Reibungen der Beinkleider ausgesetzt sind, zumal wenn sie aus verzeihlicher Eitelkeit mit Rücksicht auf die früheren weiten Hosenbeine, in denen eine ganze Bandage Platz finden musste, nun etwas eng gewählt wurden. In dem einen Fall war diese Aetiologie bestimmt nachweisbar.

In der nun folgenden Schilderung der Operationen glaube ich mich kürzer fassen zu können, weil dieselben nur in der Reihenfolge der einzelnen Akte von der von Thiersch in den Verhandlungen der Deutschen Gesellschaft für Chirurgie 1875 und im Archiv der Heilkunde, Bd. X. (Epispadie Operation) niedergelegten Methode abweichen, füge aber gleich hinzu, dass derselbe durch eine ebenda 1882 angegebene Modificirung in der Zeitfolge der verschiedenen Akte insofern weit bessere Resultate neuerdings aufzuweisen hat, als die Kurdauer viel kürzere Zeit erfordert, während dieselbe in dem jetzt zu schildernden Fall zwei Jahre in Anspruch nahm, bis die letzte Fistel geschlossen war.

Mit diesem einen Wort habe ich bereits einen Hauptgrund der Verzögerung namhaft gemacht, und man wird sehen, dass in diesem Fall sogar schon nach fünf Monaten der eigentliche Operationsplan beendet war, bis dann erst eine endlose Reihe von Störungen eine endlose Reihe neuer Operationen nöthig machte, so dass, wenn man jeden operativen Eingriff in Narkose eine

Operation nennen will, deren 17 in einem Zeitraum von 2 Jahren ausgeführt wurden.

Operation am 2. Mai 1874. Eichelbildung (Ia)[1]) und Vorbereitung des seitlichen Brückenlappens (II) in einem Akt. (Chloroform Narkose.)

Parallel der Penis-Rinne werden zu beiden Seiten derselben Längsschnitte geführt, die nach unten zu convergiren ohne sich zu treffen und ein mit der Basis im unteren Drittel der Eichel liegendes keilförmiges Stück umgrenzen. Hierauf wird letzteres hinabgedrängt und über ihm die Vereinigung der beiden seitlichen Fragmente durch die Naht in der Weise hergestellt, dass die einander zugekehrten Wundflächen sich berühren.

Durch diese ebenso geistreich als sinnreich erdachte Methode wird eine Harnröhre hergestellt, die nie obliteriren kann, weil ja ein Epidermisstreifen in ihrer ganzen Länge zu liegen kam. Leider musste gegen Ende der schliesslichen Deckung der Blase, diese künstliche Urethra bedeutend dilatirt werden, um einer silbernen Canüle Aufnahme zu gestatten, die so weit sein musste, damit sie den infolge des Blasenkatarrhs auftretenden enormen Schleimmassen nur einigermassen die Passage ermöglichte. Ausserdem wird sie noch heute dazu benutzt, um ab und zu Instrumente zur Entfernung von Incrustationen einführen zu können, worauf ich weiter unten noch zu sprechen kommen werde.

Die in demselben Akte vorgenommene Lappenbildung geschah in der Weise, dass auf der rechten Seite der Blase von der angrenzenden Haut eine Brücke lospräparirt wurde, die unten mit der Eichel und oben mit der Bauchhaut in Verbindung blieb, während der innere

[1]) Die beigefügten Zahlen bezeichnen die ursprünglich von Thiersch empfohlene Reihenfolge der Operationsakte.

Rand, dem Innenrand des Rectus folgend, sich genau an den seitlichen Rand der Blase anschloss und sich um ihren unteren bis zur Penis-Wurzel krümmte; der äussere Rand lief ihm parallel. Durch eine untergeschobene Stanniolplatte wurde der Lappen von seiner aponeurotischen Unterlage zum Zweck der Granulationsbildung isolirt. Spätere Erfahrungen lehrten, dass eine untergeschobene Gummiplatte besser vertragen wurde, dass ferner infolge der Schrumpfung bei der Granulation die Ränder des Lappens leicht nach einwärts rollten. Diese unscheinbare Thatsache, die neuerdings dadurch vermieden wird, dass man die Lappen nicht zu lange granuliren lässt, und die Ränder besonders sorgfältig präparirt, hatte in diesem Fall später endlose Incrustationen zur Folge, welche sich an Härchen festsetzten, die von diesen kleinen Umschlagstellen nach innen wuchsen; — und sie wachsen heute noch, nur dass es heute Haare sind, die ab und zu mit einer Pincette entfernt werden müssen. Es wird hierzu mit Erfolg eine Kornzange mit gekreuzten, federnden Branchen benutzt, deren Krümmung der der Harnröhre angepasst ist. Doch bekanntlich steckt in jedem Haarbalg die Anlage zu zwei neuen Härchen und wie viele können schon auf einem 1 mm breiten Streifen wachsen, wenn er nur ein paar cm lang ist!

Operation am 20. Mai. (III.)

Nach Anfrischen des gegenüberliegenden Blasenrandes bis zur Penis-Rinne wird der Brückenlappen in seiner oberen Verbindung durch einen schräg von innen unten nach oben aussen ziehenden Schnitt getrennt und mit der so erhaltenen breiten Wundfläche durch seitliche Verschiebung quer über die untere Blasenhälfte an der angefrischten Stelle durch Silberdraht-Sutur befestigt.

Durch elastische Heftpflaster-Extension wird der Lappen in diese Lage herabgedrängt erhalten.

Operation am 23. Juni. (V. a.)

Nachdem der erste Lappen gut angeheilt ist, wird auf der linken Seite der zweite Brückenlappen vorbereitet, und zwar reicht der innere denselben begrenzende Schnitt bis zur Anheftungsstelle des ersten Lappens, so dass dieser zweite Lappen bedeutend höher der Bauchhaut entnommen wird. Da in jedem Falle die einzelnen Lappen so breit genommen werden, dass jeder allein die Blase decken würde, so reichte dieser Lappen bis nahe an den Rippenbogen.

Operation am 14. Juli. (VI und V. d.)

Verpflanzung des zweiten Lappens quer über den oberen Abschnitt der Blase. Hierbei werden die gegenüberliegenden Ränder des ersten und zweiten Lappens nach gehöriger Anfrischung durch Nähte vereinigt. In derselben Sitzung wird die Bauchhaut da, wo sie von oben her lippenförmig in die Blasenschleimhaut übergeht, in einem 2 cm breiten Streif flach extirpirt, ebenso der dieser Stelle nun gegenüberliegende Rand des zweiten Brückenlappens angefrischt und beide der Granulation überlassen. Dabei werden einige Silberdraht-Schlingen, welche den letztgenannten Rand tief umgreifen, 4 Finger breit weiter oben durch die Haut des Abdomens geführt, um als Entspannungsnähte das Einwärtsrollen jenes Lappens zu verhindern. Sämmtliche Granulationsflächen werden von nun an täglich mit dem Lapis-Stift geätzt. Allmählig verkleinert sich der am oberen Rand der Blase sich selbst überlassene Spalt, wo wegen der Nähe des Peritoneums keine Nähte angelegt waren, zusehends von beiden Seiten her, so dass am 14. August dieser Spalt

vollkommen geschlossen ist und auch sonst nirgends eine Fistel besteht.

Es ist bemerkenswerth, dass Patient sich in diesem Stadium der Operations-Zeit relativ am wohlsten befand, wo die Blasenschleimhaut vollkommen gedeckt war und nunmehr nur noch ein Spalt zwischen Eichel und unteren Rande der neugebildeten Blasenwand bestand; ein so günstiger Zustand ist nach Schluss dieses Spaltes nie wiedergekehrt, und verdient es wohl der Erwägung, ob das durch letzteren ermöglichte freie Abfliessen allen Schleimes, die Unmöglichkeit irgend einer Stauung und deshalb (?)[1]) das Fehlen von Concrement-Bildungen Grund des günstigen Zustandes war. —

Operation am 29. September. (I. b. und IV.)

In dem schürzenförmigen Präputium wird an der Stelle des Ueberganges auf die corona glandis ein Schlitz hergestellt, gross genug, um die Eichel hindurchschlüpfen zu lassen. Nachdem letzteres geschehen, werden an dem Schnittrande die beiden Blätter des präputium entfaltet und so mit breit auseinandergezogener Wundfläche an der angefrischten Eichel durch Suturen befestigt. Ebenso (IV) geschieht in demselben Akt die Vereinigung des unteren Randes der neugebildeten Blasenwand mit dem vereinten Eichel-Vorhaut-Stück. Ein Scrotallappen wurde in diesem Falle nicht gebildet.

Dieser Operation war selbstverständlich die schon oben erwähnte Dilatation der Urethra vorhergegangen, so dass durch Einlegen einer silbernen Canüle der Harn-Abfluss von nun an gesichert werden konnte und von jetzt an nur noch durch sie gestattet war.

[1]) Es wird noch heute bemerkt, dass jedesmal nach hinausgeschobener Entleerung und Stauung in der Blase zahlreichere griesartige Concretionen als gewöhnlich auftreten.

4. October. Entfernung der Nähte von der letzten Operation. — Mit diesem Moment war genau genommen der Operations-Plan beendet, und wenn jetzt prima intentio eingetreten wäre, so hätte der Patient als geheilt betrachtet werden können, nachdem er bis jetzt sehr glücklich von jedem störenden Zwischenfall verschont geblieben war. Denn nach dem Gelingen dieser letzten Operation scheint Thiersch dasjenige erreicht zu sein, was die operative Behandlung zu leisten vermag. Doch die traurige Erfahrung, dass zufällige Störungen und Unterbrechungen meist ebensoviel Zeit in Anspruch nehmen, als die Operation an und für sich, sollte sich auch in diesem Fall bestätigen, wo erst am Schluss vom Schicksal das Versäumte nachgeholt worden zu sein scheint.

Es würde nun wahrhaft ermüdend sein, hier eine wenn auch noch so kurze Schilderung eines sit venia verbo Fistel-Krieges folgen zu lassen, der an sich buchstäblich vom 20. Oktober 1874 bis 20. August 1875 dauerte. Ich habe hierbei mit Absicht vorläufig noch den ganzen Zeitabschnitt ausser Acht gelassen, der, wie wir später sehen werden, damit ausgefüllt ist, dass nach endlicher glücklicher Vereinigung aller Nahtlinien, die Blase absichtlich wieder eröffnet werden musste, um Incrustationen zu entfernen, glaube aber doch mit Steiner annehmen zu müssen, dass schon vorher die Incrustationen der Fistelränder deren Heilung verhinderte. Steiner[1]) schiebt alle Schuld auf die Zersetzung des Harns und sagt: „Es ist wohl hauptsächlich diesem Uebelstande „das Fortbestehen von Fistelgängen zuzuschreiben, die „lange Zeit jedem Heilversuche hartnäckig widerstehen

[1]) Steiner, operative Behandlung der Epispadiasis und Harnblasenspalte, v. Langenbecks Archiv 1873.

„und die Geduld des Arztes auf eine harte Probe stellen, „die des Patienten endlich zu erschöpfen im Stande sind.“ Ich erinnere an dieser Stelle nochmals an die schon oben gemachte Bemerkung, wie wohl Patient sich befand, so lange der letzte breite Spalt noch nicht geschlossen war. —

Während dieser Zeit wurde Patient nebenbei vom 27. Juni bis 4. Juli durch ein Erysipel heimgesucht, das sich vom 5. August bis 9. August wiederholte; das erste Mal hatte es die neuen Lappen ergriffen, stellte den ganzen Erfolg der Operation in Frage und hinterliess an Stelle eines in Folge der Spannung gangränös gewordenen Stückes von der Grösse eines Pfennigs einen ebenso grossen Defekt, der sich nur allmählich wieder durch Granulation verkleinern konnte; das zweite Mal ging das Erysipel über den ganzen Leib und stellte das Leben in Frage. —

Nachdem alle Zufälle glücklich überwunden und die letzte Fistel geschlossen war, hätte Patient als geheilt entlassen werden können, wenn nicht in der letzten Zeit aufgetretene stechende Schmerzen in der Blase das Gehen unmöglich gemacht hätten. Da die von Incrustationen herrührenden Schmerzen zunahmen, wurde am 15. September 1875 die Blase durch eine 4 cm lange Incision der neuen Wand eröffnet und mehrere stark incrustirte Haare entfernt. Von nun an bis 12. April 1876 lautet die Krankengeschichte kurz aber immer wiederkehrend: Kratzen in der Blase — Incision — Fistel — Fistel geschlossen — Kratzen etc., trotzdem sowohl innerlich als lokal mancherlei Medikamente zur Lösung resp. Verhütung der Incrustationen versucht wurden, meist indess ohne merklichen Erfolg. Bei den Incisionen wurden übrigens auch die incrustirten Haare einmal mit Haarboden

entfernt. Nachdem Patient in der letzten Zeit gelernt hatte, sich die letzteren mit der oben angegebenen Kornzange selbst zu entfernen, wurde er mit einem Körpergewicht von 40,5 kilo und einer Blasen-Capacität von 80,0 kcm (bei Druck) nach einem unvorhergesehenen Zwischenfall am 19. Juni 1876 als geheilt entlassen.

Es wurde schon bemerkt, dass neuerdings von Thiersch die Heilungsdauer bedeutend abgekürzt wird durch eine Aenderung in der Reihenfolge der Operations-Akte, in der Weise, dass nach Herstellung der Harnröhre zuerst die untere Blasenhälfte gedeckt und erst nach Schliessung des Spaltes zwischen Eichel und ersten Brückenlappen die Deckung der oberen Blasenhälfte vorgenommen wird. Es wird dadurch die endlose Fistelbildung in der Gegend des genannten Spaltes vermieden, so dass die Heilungsdauer in einem anderen so operirten Fall nur neun Monate betrug.

Nachdem die definitive Heilung erfolgt ist, muss man allerdings sagen, dass der äusserlich sichtbare Erfolg des glücklich zu Ende geführten, sinnreich erdachten Operationsplanes ein vortrefflicher ist, insbesondere imponirt die Combination mit der Epispadie-Operations-Methode, wie Billroth sagt[1]) als eines der glänzendsten Resultate der operativen Plastik, und Hirschberg bezeichnet trotz eigener zum Theil abweichender Anschauungen über das zu erstrebende Ziel Thiersch damals als den Matador auf dem Gebiete der Ektopie-Operation.

Alles ist gedeckt, und der kleine Ausflusskanal des zwar kurzen Penis bedarf nur des Druckes eines kleinen Compressoriums, und der Patient kann den Harn jetzt bereits eine Stunde, später wohl bedeutend länger damit

[1]) Chirurgische Klinik, Wien 1868—79.

zurückhalten. — Dennoch wird man mit Billroth fragen, ob auch das Opfer der Patienten an Zeit und Schmerzen im Verhältnis zu den erreichbaren Erfolgen steht, wenn ich jetzt an die Schilderung des Folge-Zustandes unseres Patienten gehe. Allerdings ist ein ausserordentlicher Vortheil erreicht, der gewiss nicht zu unterschätzende Haupt-Nutzen, dass der Geruch beseitigt ist und Patient der menschlichen Gesellschaft wieder gegeben ist. Doch das Opfer, um welches dies erreicht wurde, ist, um es kurz gesagt vorauszuschicken, dieses, dass die Summe aller Uebelstände, welche früher gewissermassen die Umgebung des Patienten mit zu tragen genöthigt war, nun in veränderter Form vom Patient selbst getragen werden müssen, die neugebildete Blase schliesst alle Leiden in sich ein. —

Dieselben bestehen zunächst in dem Circulus vitiosus von Blasenkatarrh und Steinbildung. In der nur zum kleinsten Theil von Schleimhaut ausgekleideten Blase fährt der Harn fort sich zu zersetzen wie vordem und findet hierzu um so günstigere Verhältnisse, als die vielen Winkel und Ausbuchtungen in den transplantirten Hautlappen die Stangnation befördern. Nimmt man auch an, dass in die einmal vollständig desinficirte Blase normal saurer Urin fliesst, was ja thatsächlich der Fall ist, so wird bei der nächsten Entleerung eine geringe Menge in den Ausbuchtungen zurückbleiben, in der kurzen Harnröhre aber wird eine wenn auch noch so geringe Menge, die nicht zu entfernen ist, die Verbindung zwischen Aussenwelt und Blasenraum herstellen. Sobald hier eine Zersetzung vor sich geht, wird sie aufsteigend den Blasen-Inhalt inficiren[1]) und bei den nächsten Entleerungen

[1]) Wem diese Theorie unwahrscheinlich ist, der möge die andere Erklärung gelten lassen, dass einfach die Voraussetzung falsch ist und ein so complicirter Blasenraum überhaupt nie vollkommen zu desinficiren ist.

bleibt nun ein immer schlechterer Rest in den Ausbuchtungen zurück, bis der neu hinzukommende normale Harn die zersetzende Wirkung dieses Restes nicht mehr zu compensiren vermag und die Stagnation eine allgemeine wird. Es tritt dies nach sorgfältiger Ausspülung bei unserem Patienten durchschnittlich in 6—7 Stunden ein und äussert sich vorher durch unerträgliches Brennen im Blasengrunde oder vielmehr im Blasenhalse, dem äusserst empfindlichen Trigonum. — Ich werde an dieser Stelle nachher wieder anknüpfen, muss aber jetzt erst erwähnen, dass mit der so entstehenden Alkalescenz des Harns die Concrement-Bildung in ihre Rechte tritt. Selbstverständlich setzen sich die ausfallenden Phosphate am liebsten in jenen Ausbuchtungen ab, incrustiren, falls Nichts geschieht, dann auch die vielen narbigen Stellen, welche derbere Bindegewebszüge der transplantirten Hautlappen repräsentiren, und es würde, — falls Niemand therapeutisch eingreift — schliesslich nach und nach die ganze Blase inwendig versteinern.

Diese kühne Behauptung bedarf indessen eines Beweises, den ich deshalb sogleich hier folgen lasse, indem ich einen Casus anführe, wo dies buchstäblich der Fall war. Während meines Leipziger Semesters erfuhr ich durch Zufall, dass der in derselben Weise operirte Ernst D. aus Rügenwalde sich in sehr traurigem Zustande befinde, und hörte dann, da mich dieser analoge Fall interessirte, von dem Vater, dass unter unsäglichen Schmerzen bei dem zehnjährigen Knaben allmählig die Blasenwand spontan durchbrochen wurde und sich im Laufe von 14 Tagen sechs Steine, jeder von der ungefähren Grösse eines Quadratzolls entleerten. Die Steine befinden sich augenblicklich in meinem Besitz und wurden seiner Zeit mit dem kleinen Patienten in der Klinik des Herrn

Geheimrath v. Bergmann demonstrirt. (Die Eltern waren der grösseren Nähe wegen nach Berlin gekommen.) Unter solchen Umständen konnte es v. Bergmann nicht verdacht werden, wenn er nach Entfernung des Restes von Incrustationen sich nicht entschliessen konnte, den jetzt fast Markstück grossen Defekt zu schliessen, sondern für etwaige und wahrscheinliche spätere Concretionen einen Ausweg liess. Es war auf diese Weise wieder ein Zustand hergestellt, ähnlich dem von mir oben als so günstig hervorgehobenen, wo der noch bestehende Spalt keine Harnstauung mit ihren Folgen aufkommen liess. In der That befindet sich, wie ich höre, der Patient jetzt ausserordentlich wohl und hat weder von Blasenkatarrh noch von Steinbildung mehr zu leiden. — Uebrigens citirt Billroth auf dem Chirurgen-Congress 1882 einen ganz ähnlichen Fall; ein 20jähriger junger Mann, den er, soweit die operative Kunst es vermochte, vollständig geheilt hatte, kehrte nach vier Jahren mit einer vollständig mit Steinen ausgefüllten Blase zurück. Als er nach Ausräumung derselben 4—5 Tage später starb fand sich bei der Section, dass von der Nierensubstanz beiderseits kaum Spuren mehr vorhanden waren und eine hochgradige Pyonephrose existirte. Es ist desshalb wohl zu optimistisch, wenn Thiersch betreffs der Incrustationen sagt, das Unglück sei nicht gross, schlimmstenfalls genüge eine Incisionswunde[1]), deren Heilung per primam erfolgt; denn, ganz abgesehen von den weiterhin drohenden Gefahren der Pyelitis, ist es gewiss ein nennenswerther Faktor, mit dem man schon rechnen

[1]) Ad Incisionswunde möchte ich hier noch die Erwägung anknüpfen, dass jeder zum Zweck der Entfernung von Incrustationen geführte Schnitt, neue zu späteren Niederschlägen geneigte Narben zurücklässt und man deshalb, wenn irgend möglich die Entfernung durch die kurze Urethra versuchen sollte.

muss, wenn, wie es im günstigsten Fall stattfinden wird, der Patient genöthigt ist, alle Jahre einmal die Incrustationen auskratzen zu lassen. In einem Billroth-schen Fall war es bereits seit 6 Jahren jährlich 2—3 Mal nöthig, und selbst bei dem von mir besprochenen Fall hat v. Volkmann einmal, und Herr Geheimrath v. Bergmann innerhalb dreier Jahre zweimal dieselbe Operation vorgenommen, trotzdem der Patient Gelegenheit hatte, der Behandlung des Blasenkatarrhs die grösste Aufmerksamkeit zuzuwenden. Derselbe benutzt zur Verhütung von Incrustation mit anscheinend grossem Vortheil eine von mir für den Zweck angegebene silberne Canüle, dieselbe besitzt nach Art des scharfen Löffels an ihrem abgerundeten Ende, auf der Höhe der Kuppe eine scharfrandige Oeffnung, die nur halb so gross als das Lumen der Canüle selbst ist. (Selbstverständlich sind die Ränder leicht nach innen gebogen, so dass sie ohne Verletzung eingeführt werden kann.) Fast bei jeder Ausspülung der Blase werden hiermit, wie mir versichert wird, durch seitliche schabende Bewegungen von den betreffenden Stellen kleine Mengen der stets neu entstehenden Niederschläge entfernt. Ich glaube deshalb diese „scharfe Canüle" hier für ähnliche Verhältnisse empfehlen zu dürfen.

Wie folgenschwer die Concremente sein können, und wie wichtig es deshalb sein muss, sie durchaus zu vermeiden, mag noch dadurch bestätigt werden, dass auch nur kleine Ablagerungen in der Nähe der Eichel den Pelottendruck unerträglich machen, so dass die geheilten Kranken dann wieder zu dem ihnen noch in schrecklicher Erinnerung stehenden Harnrecipienten greifen müssen. Ferner reicht ein einziges stark incrustirtes Haar, das seine Spitze gegen die Schleimhaut kehrt,

hin, durch den dauernden stechenden Reiz jede Bewegung schmerzhaft zu machen. Wie schon gesagt, werden diese Leiden ja glücklich neuerdings vermieden, mögen aber den Betroffenen fast zur Verzweiflung gebracht haben, wenn man hört, dass in den ersten Jahren nach der Entlassung mindestens wöchentlich ein Haar mühsam entfernt wurde, das steif und spitz wie eine Nadel beim Versuch der Extraktion meist abbricht, um weiter zu wachsen. — Es ist übrigens interessant zu erfahren, dass in den letzten Jahren zwar nach wie vor Haare entfernt wurden, aber fast ganz ohne Incrustation, was sicher nur auf die regelmässigen Ausspülungen zu beziehen ist. Eine endoskopische Untersuchung der cocainisirten Blase, die in diesem Fall vom Erfinder des Cystoscopes, Herrn Nitze, vorgenommen wurde, zeigte in vieler Beziehung sehr interessante Bilder. Das zunächst auffallende dabei war, dass der dünnere der beiden transplantirten Hautlappen fast transparent wurde und während der Untersuchung rothleuchtend erschien. Man bemerkte alsdann abgesehen von den etwas blassen Schleimhautwülsten der hinteren Blasenwand an der Unterseite der transplantirten Lappen weisse glänzende Narbenzüge, stellenweise sternförmig zusammenstrahlend; daneben waren vielfach kleine Ausbuchtungen sichtbar, und die ganze Fläche schien wie von einem zarten Gewebs-Schleier bedeckt, der mit Incrustationen betüpfelt war. Dieses Schleierbild ist wohl nur durch die transparente Epidermisschicht entstanden.

Leider ist es nur durch eine fast maximale Füllung der Blase möglich, den Reiz von der empfindlichen Schleimhaut abzuhalten, da, wie Billroth mit vollem Recht hervorhebt, selbst im Zustande der grössten Ausdehnung der Durchschnitt die Gestalt einer nach vorn convexen

Mondsichel hat; und, wie ich hinzusetzen will, etwa der Gestalt des gefüllten rechten Herz-Ventrikels ähnlich ist. Ausserdem sitzt die Blase gewissermassen der Bauchwand auf, und man kann bei der Einführung der Canüle constatiren, dass die prolabirte Blasenschleimhaut noch jetzt ihre alte Form behauptet und nur die transplantirte Wand sich ausdehnt. Es erhellt nun von selbst, dass, solange eine starke Füllung der Blase nöthig ist, ausserordentlich oft urinirt werden muss; ist doch noch jetzt die positive Capacität von 120 ccm, auf welche die neue Blase so zu sagen geaicht worden ist, dadurch auf 100 bis 90 ccm beschränkt, dass Patient die Blase nie vollständig entleert, weil sonst die incrustirte Vorderwand wie ein Reibnisen der empfindlichen Schleimhaut anliegt.

Hierin liegt nun wieder ein Hauptmoment für den nicht zu beseitigenden chronischen Katarrh, auf den ich noch einmal zurückkommen wollte, was mir in Anbetracht des Themas eines circulus vitiosus verziehen werden mag. — Ich sprach oben von einem in einem gewissen Stadium der Harnzersetzung sich einstellenden Brennen, und möchte dasselbe als ein pathologisch-physiologisches deshalb bezeichnen, weil ein verständiger Kranker dadurch aufgefordert wird, das corpus delicti zu entfernen. Von demselben Standpunkte aus glaube ich im Gegensatz zu Anderen annehmen zu müssen, dass die je nach dem Grade der Zersetzung stärker werdende Schleim-Secretion nicht Ursache der ersteren ist, sondern den Zweck hat, die Blasenschleimhaut vor der drohenden Invasion der Harnfäulniss-Bakterien zu schützen und nur durch deren Reiz zu Stande kommt. (Ebensogut wie auf den Reiz eines Concrementes hin viel Schleim secernirt wird, um diesen Fremdkörper zu beseitigen resp. einzuhüllen.) Solange der Schleim guten Abfluss hat

wie bei einem breiten Spalt, den ich hier zum dritten Mal erwähne, genügt diese physiologische Selbsthilfe, sobald aber der zuletzt mit Bakterien durchsetzte Schleim nicht mehr durch die enge Urethra entweichen kann, dann tritt entweder die diphtherische Form des Blasenkatarrhs auf, oder als letzter Akt der Selbsthilfe incrustiren sich die Bakterien infolge der starken Alkalescenz selbst, und es ist die Steinbildung in diesem Fall fast ein physiologischer Heilungsprozess. Mit dieser Anschauung stimmt die zuweilen gemachte Beobachtung überein, dass umgekehrt nach einer Lithothripsie diphtherischer Blasenkatarrh auftrat.

Durch das obengenannte Brennen wurde früher also auch unser Patient fast zweistündlich auszuspülen veranlasst, wozu er stets ein kleines Reservoir mit Wasser und eine Spritze bei sich zu tragen genöthigt war. Die betreffende Canüle trug er, für einen Mediciner horribile dictu, lose in der Westentasche. Ich erwähne dies desshalb, weil es lehrt, wie wichtig es ist, den Patienten nicht auch für einen Mediciner zu halten, sondern ihn pflichtschuldigst mit den Hauptregeln der Antiseptik und Aseptik vertraut zu machen. Seitdem ich durch einen Zufall davon unterrichtet, ihm die nöthigen Anleitungen gegeben hatte, auch statt des reinen Wassers, dem nur selten ein Antisepticum zugesetzt worden war, regelmässige antiseptische Lösungen gebrauchen liess, war Patient bald nur noch fünf- bis sechsstündlich genöthigt, Ausspülungen vorzunehmen, und dabei ist es aber auch trotz Versuchen mit den verschiedensten Mitteln bis heute geblieben, ja das nach dieser Zeit auftretende Brennen weckt ihn auch Nachts. Es ist hierbei interessant zu bemerken, dass eine Ausspülung der Blase kurz vor dem Aufstehen nur halb so lange wirksam bleibt als eine solche circa eine halbe

Stunde nach dem Aufstehen, so dass es scheint, als würden concentrirtere Mengen, welche sich während der Nachtruhe in den Harnwegen bis zur Blase hin angesammelt haben mögen, erst durch die Körperbewegungen entfernt. Was die Wahl der Medicamente betrifft, so muss ich mich durchaus Schüller[1]) anschliessen, der die lokale Behandlung von chronischen Katarrhen so sehr empfiehlt. Auf innerliche Medicationen muss man schon aus dem Grunde verzichten, weil sie ja dauernd nöthig wären, solange die Bedingungen zum Katarrh nicht zu beseitigen sind, und dann auf die Dauer nicht ertragen werden. Am zweckmässigsten bewährte sich die Ausspülung mit einer Lösung von pulverisirter Borsäure und Salicylsäure (6:1). Dies Pulver kann, was sehr wichtig ist, stets mitgeführt werden und lässt sich dann zur Benutzung leicht in warmem Wasser auflösen und zwar ungefähr 5 gr. Pulvis in 500 Aq fervid. Dass bisher kein besseres Resultat zu erreichen war, und der Umstand, dass selbst bald nach der Ausspülung oft zahlreiche Eiterkörperchen im Sediment zu finden sind, könnte auf eine Betheiligung des Nierenbeckens schliessen lassen, und sehe ich mich veranlasst, bei Patient eine linksseitige Pyelitis anzunehmen, weil erstens ein fast permanenter Druck in der linken Nierengegend angegeben wird, der zu Zeiten exacerbirt, weil ferner im Laufe der letzten fünf Jahre dreimal acute Anfälle von Schüttelfrost, hohem Fieber, mit exquisiten Kreuzschmerzen und einer fast diphtherischen Form von Blasenkatarrh ohne Veranlassung, und ohne dass eine andere Diagnose gestellt werden konnte, aufgetreten sind, weil endlich eine compensatorische Hypertrophie des linken Ventrikels besteht, wahrscheinlich als Folge der beginnenden Schrumpfniere. Dagegen sind Nierenbecken-Epithelien bis jetzt mikros-

[1]) M. Schüller, Ueber d. Lokal-Behandlg. d. chr. Bl.-Kat. 1887

kopisch nicht nachweisbar gewesen; nach Strümpell sollen dieselben aber auch gerade bei den schweren zur Schrumpfniere führenden Formen fehlen. Endlich würde die beim Status constatirte, schon damals bestehende Erweiterung des linken Ureters dafür sprechen. Diese Pyelitis könnte auch für die besonders grosse Neigung zur Phosphatsteinbildung verantwortlich gemacht werden[1]). Wenn Billroth sich veranlasst fühlt zu erklären, dass Pyelitis früher oder später die Ursache zum frühzeitigen exitus so vieler derartiger Patienten werde, so sagte er dies auf Grund mehrfach gemachter Beobachtungen, die von verschiedenen Seiten bestätigt werden, und wenn dagegen angeführt wird, dass einige Patienten ein sehr hohes Alter erreicht haben[2]), so beweist dies nichts dagegen, weil ich finde, dass dies unoperirte Fälle waren, und ich ferner nicht so sehr die Knickung der Ureteren (in diesen Fällen würde der exitus bereits ein besonders frühzeitiger sein) als die mehrfach citirte Stauung des hochgradig zersetzten Harns in der Blase verantwortlich machen möchte.

Nichts ist nämlich bei den bisher für die operirten Fälle construirten Compressorien häufiger als eine zu lange Retention des Harns. Wegen der geringen Capacität der Blase ist der Patient genöthigt, durchschnittlich stündlich bis $1^1/_2$ stündlich zu uriniren (in günstigeren Fällen vielleicht etwas seltener), es muss sich daher Jeder sagen, wie häufig es im Leben vorkommen mag, dass nicht der rechte Ort zur Verfügung steht, ja dass es diesen Patienten oft unmöglich ist, selbst in öffentlichen

---

[1]) R. Ultzmann, die Harnconcretionen des Menschen und deren Ursache. 1887.

[2]) Flajani beschreibt einen Fall, der ein Alter von 70 Jahren erreicht hatte, und Langenbuch kannte einen 75jährigen Greis, der mit diesem Uebel behaftet war.

Anstalten, ohne ihr Geheimniss Anderen preiszugeben, ihr Bedürfniss rechtzeitig zu befriedigen. Ob die in solchen Fällen stattfindende Durchnässung der Beinkleider früh genug eintritt, um einer Fortpflanzung des hochgradig zersetzten Harns durch den Ureter vorzubeugen, möchte ich bezweifeln, weil ein physiologischer Harndrang nicht existirt.

Abgesehen von dieser Pyelitis-Gefahr sah ich mich noch im Hinblick auf die fortwährende Sorge des Patienten und sein lästiges Gebundensein an eine Lokalität, die Niemand gern ohne Noth betritt, veranlasst, einen Apparat für ihn zu ersinnen, der seinen gewiss berechtigten Forderungen an das Schicksal nach Möglichkeit genügen sollte. Da dieser Apparat, der ihm ermöglicht, in jeder Situation unbemerkt unter den Kleidern den Harn abzulassen, sich seit mehreren Jahren bewährt hat und dem jungen Mann unentbehrlich geworden ist, so möchte ich ihn an dieser Stelle für ähnliche Fälle veröffentlichen und lasse hier seine Beschreibung folgen (siehe beiliegende Zeichnung)[1]). Wenn der ganze Apparat sowie die nothwendige Ausrüstung zu den Ausspülungen auch kostspielig ist, so darf man doch gewiss auch hier den Satz aufrecht erhalten, dass für einen fehlenden oder functionsunfähigen Körpertheil der beste Ersatz durch die besten künstlichen Mittel nur eben gut genug ist.

Vorbedingung für einen solchen Apparat war, dass er durch keine Bewegung verschoben oder abgehoben werden darf. Der möglichst wenig Raum in Anspruch nehmende Pelottenträger wird desshalb nach allen vier Richtungen durch elastische Schnüre angedrückt erhalten.

[1]) Herr Instrumentenmacher O. Möche, Leipzig, hat sich bereit äaetkrl, den Apparat nach meinen Angaben zu liefern.

Dadurch, dass nur gewissermassen die Peripherie des Pelottenträgers in Gestalt eines hufeisenförmigen Metallbandes durch die elastischen Züge fixirt wird, während das den Pelottenknopf tragende Centrum in Gestalt eines Schildes durch Charnier am ersteren befestigt ist, wird die Möglichkeit erreicht, das Compressorium zu lüften, während der Apparat selbst fest liegen bleibt; ein Metallbalken, der beim Oeffnen zur Seite geschoben werden kann, dient als Riegel zum Verschluss. Eine Gummi-Tasche, deren Rand am Hufeisen, und deren Wölbung zwischen Schild und Pelottenknopf fixirt ist, dient zum Hinüberleiten des Urins in den Recipienten. Da der anspruchsvolle Patient aber auch kein Reservoir zwischen den Beinen dulden will, nachdem er sich mit soviel Mühe eine künstliche Blase hat herstellen lassen, so habe ich dasselbe mobil gemacht, und es werden nun die zur Aufnahme des Harns dienenden, jeden Geruch vermeidenden Glasflaschen[1]), die auf sehr einfache Weise verschlossen werden, für gewöhnlich in einer Rocktasche getragen[2]). An einem von den zwei engen Hälsen, von denen Hals I zum Einströmen des Harns, Hals II zum Entweichen der Luft dient, ist ein Gummirohr befestigt, welches zum Schluss beider Hälse einfach mit seinem freien Ende über Hals II gestreift wird. Solcher Glasflaschen kann Patient nun mehrere bei sich tragen, für gewöhnlich genügen zwei, für Trinkgelage sind mehr nöthig!

Der Akt des Harnlassens, der, wie ich hinzufügen will, in jeder Gesellschaft möglich ist, geschieht nun in der Weise, dass Patient eines der Gläser, die mit Band und

---

[1]) Mit Recht sagt Ravoth, Bandagenlehre 1870, dass kein Stoff ausser Glas und Porzellan der zerstörenden und fressenden Eigenschaft des Urins lange widerstehen kann.

[2]) Ein intelligenter Bandagist fertigte ein Etui für zwei Flaschen in Form eines Opernglas-Etuis an.

Ring versehen sind, durch einen Schlitz in der Hosentasche an einem Haken aufhängt, der am Pelottenträger befestigt ist; dann wird das Ausflussrohr der Gummitasche über den einen Hals der Flasche gestreift und so die Verbindung zwischen Apparat und Gläschen hergestellt, worauf der Harn nach Zurückschieben des Riegels in letzteres überfliessen kann. Darauf wird die Pelotten-Thür wieder geschlossen, und das gefüllte Gläschen an seinen vorigen Platz entfernt, bis ein zweiter Abzug nöthig wird. Die so erreichte Emancipation von dem oft abscheulichen locus ist selbst vom ästhetischen Standpunkt nicht hoch genug anzuschlagen. Wenn Thiersch sagt, wer im Besitz einer normalen Wasserleitung mit gehörigem Druckwerk ist, werde allerdings mit geringschätzigem Mitleid seinen bestgeheilten Patienten betrachten, so könnte in einer Anwandlung von Uebermuth der im Besitz dieses Apparates befindliche Patient jetzt den Satz gegen uns andere Sterbliche umdrehen. Jedenfalls könnte man ihn mit mehr Recht beneiden als Vogel[1]) seinen Patienten, dessen Leiden er fast als ein wünschenswerthes also beschreibt: „In der unteren Gegend „des Leibes strahlt uns eine schön-scharlachrothe Erha„benheit entgegen, die den Besitzer durch ihre strahlende „Schönheit hinlänglich für das Fehlen des Nabels und „die merkwürdige Verkrüppelung der äusseren Genitalien „entschädigt — ihre Farbe lässt sich nicht einmal mit „dem brennendsten Roth des Malkastens, geschweige „denn mit Worten wiedergeben.“ Er sagt weiter: „Ob„gleich ich mich keiner Harnblasenspalte erfreue, com„primirte ich, um diesem empfindlichen Mangel einiger-

[1]) Vogel benutzte seinen Patienten nur zur Untersuchung über die Geschwindigkeit der Ausscheidung gewisser Medicamente durch den Harn.

„massen abzuhelfen, den Penis an seiner Wurzel, — so „oft ich in Versuchsangelegenheiten Urin liess[1]).“

Hinsichtlich der Compressorien muss ich noch anführen, dass ich für die nach Thiersch und Billroth operirten Fälle von letzterem einen ausgezeichneten Apparat angegeben finde[2]), welcher in die Urethra zu liegen kommt und in einen elastischen Katheter ausläuft, der an einer Stelle comprimirt werden kann und für gewöhnlich in der Gegend des Nabels befestigt wird. Ein unabhängig hiervon von mir angegebener ähnlicher kleiner Verweil-Katheter mit Hahn wurde desshalb verlassen, weil er in der Harnröhre unangenehme Empfindungen machte und, was schon oben erwähnt, der fehlende Pelotten-Druck in der Gegend der Symphyse sehr vermisst wurde, so dass wieder der alte schwankende Gang auftrat. Endlich ist eine von Hüter angegebene Schraubenklemme zu erwähnen, die nach Art eines Quetschhahnes construirt, gewiss auch der Vervollkommnung fähig wäre.

Ich glaube nun den oben beschriebenen Apparat um so eher empfehlen zu dürfen, als auch durch die neueste und grösste Errungenschaft auf dem Gebiete der operativen Behandlung der Inversio vesicae fissae der vielleicht einzige Mangel bestehen bleibt, dass die Blase wohl immer ausserordentlich klein ist. Ich meine hiermit die Trendelenburg'sche[3]) Operations-Methode, die meine ganze Arbeit überflüssig zu machen scheint, da sie mit

[1]) Das entschuldigt einigermassen die etwas frivole Einleitung seiner Dissertation: „Es ist doppelt anerkennenswerth, wenn „ein solcher mit einer interessanten Missbildung behafteter neugeborener Sprössling nicht sofort das Zeitliche segnet, sondern gern „bereit ist, sein ganzes Leben hindurch den Männern der Wissenschaft als äusserst bequemes Versuchsobjekt zu dienen.“

[2]) Billroth, Chir. Klinik, Wien 1868—79.

[3]) Verhandlungen der Deutsch. Gesellsch. f. Chir., Berlin 1886; Trendelenburg, Ueb. Heilung d. Harnbl.-Ektop. durch dir. Vereinigung d. Spalträder.

einem Schlage fast alle oben geschilderten Leiden vermeidet.

Indem ich hiermit auf eine Besprechung der Operations-Methoden komme, glaube ich mich kurz fassen zu können, weil Steiner in seiner umfangreichen Arbeit „über die operative Behandlung der Epispadie und der Harnblasenspalte“ bereits Ausführliches zusammengestellt hat. Ich komme daraus nur zu dem Schluss, dass trotz mancher Verirrungen, wie Herstellung der Kloake durch Verlegung der Ureteren-Mündungen in den Mastdarm oder Exstirpation der Blasenschleimhaut mit Einbettung der Ureteren-Mündungen in die Penis-Rinne, doch schon früher stets von Zeit zu Zeit das eine wünschenswerthe Ziel hervorgehoben wurde, welches heute Trendelenburg durch den glücklichen Gedanken einer Trennung der synchondrosis sacroiliaca erreicht hat: Die directe Vereinigung der angefrischten Spalträndер. Sie wurde von Gerdy und später von Billroth und Hirschberg erfolglos operativ und von Demme mit etwas besserem Erfolg auf mechanischem Wege zu erreichen versucht. Wenn allerdings von letzterem mittelst vom Bandagisten Wolfermann sehr sinnreich erdachter Apparate in einem Fall erreicht wurde, dass der Patient mit Pelotte einen halben Schoppen halten konnte, so war dies jedenfalls nur ein hochgradiger Fall von Epispadie (vide Tabelle I). Dennoch könnten seine Resultate dazu aufmuntern, bei Kindern, wozu auch Hirschberg auffordert, durch langdauernden mechanischen Zug auf unblutigem Wege die Annäherung der Schambeine zu versuchen, zumal ja auch die Demme'schen Fälle Knaben im Alter von $9^1/_2$, 10 und 12 Jahren betrafen, bei denen mit verhältnissmässig schwachen Mitteln eine nennenswerthe Verkleinerung der Schambeinspalte erreicht wurde. Jedenfalls sollte es Indication für jeden praktischen Arzt sein, dem heute

ein solcher Fall präsentirt wird, das Kind vom Beginn der Gehversuche an bis zur etwaigen Operation einen Apparat tragen zu lassen, der mindestens eine Zunahme des Beckenspaltes verhindernd, ihn womöglich verkleinern hilft. Der Arzt kann dadurch allein unendlich viel nützen.

Da durch die Trendelenburg'sche Methode eine normale Funktion des zum Ring vereinigten Sphincter vesicae bis heute nicht erreicht wurde, die Blase aber auch in den meisten Fällen, wie schon gesagt, sehr klein wird, so wird das Tragen eines Apparates nie ausgeschlossen werden können. Ich halte es in diesem Falle fast für gleichgültig, ob derselbe die Gestalt eines vereinfachten Recipienten oder die einer Pelotte hat, wie sie der von mir beschriebene Apparat repräsentirt, und glaube deshalb, dass es unnöthig ist, so grossen Werth auf das zu erreichende Ziel eines functionsfähigen Sphincter zu legen, um so grösseren Werth aber auf den nicht genug zu schätzenden Haupt-Vorzug der Trendelenburg'schen Methode, auf „die Herstellung einer allerseits von Schleimhaut ausgekleideten, wenn auch noch so kleinen Blase". Auf dem oben geschilderten dunklen Hintergrunde wird diese Indikation deutlich genug hervortreten.

Dennoch werden manche der mit diesem Fehler Behafteten erst in einer Zeit Hülfe aufsuchen, wo die Trennung der Synchondrosen nicht mehr möglich ist, dann wird allerdings stets die Methode von Thiersch oder Billroth (letztere unterscheidet sich nur dadurch, dass durch einen etwas weniger grossen Eingriff ein kleinerer Blasenraum erzielt wird) wieder in ihre Rechte treten. Die Herstellung einer Kloake wird in demselben Fall stets nur bei weiblichen Individuen in Betracht kommen, und zwar dann nicht mit der gefährlichen Methode

von Roux und Holmes[1]), sondern mit der Thiersch'schen Methode, der Herstellung einer Blasen-Darmfistel. Wenn Sonnenburg für diese zu alten Fälle seine allerdings einfache, ungefährliche und wenig Zeit erfordernde Methode behaupten will, so glaube ich doch, dass ein verständiger Patient das einfache Tragen eines der besseren angegebenen Apparate ohne Operation vorziehen würde, um, wie Bardeleben mit Recht bemerkt, wenigstens den Trost der Möglichkeit einer vielleicht später noch einmal zu erreichenden natürlichen Blase zu behalten[2]).

Dieser Trost dürfte im Hinblick auf die noch junge Trendelenburg'sche Methode wohl berechtigt sein. Mit Rücksicht auf sie möchte ich hier nur zur Erwägung geben, dass ja auch spontane Trennungen der Synchondrosis sacroiliaca bei Erwachsenen vorkommen; Scanzoni[3]) berichtet von einem solchen Ereigniss beim Geburtsakt durchaus Glaubwürdiges; der Ausgang in diesem Falle war Abscessbildung in der betreffenden Hüftfuge, Durchbruch und Heilung.

Mit gütiger Erlaubniss des Herrn Geheimrath von Bergmann darf ich endlich an dieser Stelle die von ihm ausgehende Idee zur Sprache bringen, durch eine weniger eingreifende Operation eine Vereinigung der Spaltränder zu erzielen. v. Bergmann will zu dem Zweck eine wohl auch bei Erwachsenen ausführbare Resection der Ossa pubis vornehmen, deren Vereinigung alsdann leicht mit derjenigen aller an ihnen haftenden Weichtheile zu bewirken wäre. Fraglich dürfte dabei, nur sein ob so auch der Vorzug der Trendelenburg'schen Methode erfüllt wird, der darin besteht, dass die neue Stellung der Hüftbeine

[1]) Verlegung der Ureteren-Mündungen in den Mastdarm.

[2]) Verhandlungen der Berliner medic. Gesellschaft 30. XI. 1881.

[3]) Monatsschrift für Geburtskunde von Credé-Siebold 1859.

den zum Zurückweichen der prolabirten hinteren Blasenschleimhaut nothwendigen Raum schafft.

Jedenfalls muss jeder neue Vorschlag für die direkte Vereinigung der Spalträuder mit Freuden begrüsst und auf seine Resultate hin geprüft werden, — nicht zum kleinsten Theil schon desshalb, weil auf diesem Wege allein auch die Herstellung der sexuellen Function erreicht werden dürfte, die bisher aus zwei mechanischen Gründen unmöglich war; erstens fehlt für die immissio des sich immerhin etwas erigirenden Penis-Stückes der normale Stützpunkt der Symphyse, (beim Coitus sollen nämlich die Weichtheile in dieSchambeinspalte hineingedrückt werden), schon dies er Umstand könnte dem Operateur ein *δός μοί που στῶ* zurufen.

Zweitens findet die Ejaculatio bei den bisher durch Transplantation operirten Fällen in die Blase hinein statt[1]), da der Anfangstheil der Penis-Rinne mit dem colliculus seminalis im Blasenhals zu liegen kam, was an und für sich auch noch bei starker Füllung durch den Harndruck manche Uebelstände anderer Art mit sich bringen mag. Ob die Spermatozoen auch mit zur Zersetzung des Harns beitragen, lasse ich dahingestellt. Was das Vorhandensein der Spermatozoen selbst betrifft, so wurde es in früherer Zeit von dem englischen Arzt Wiblin[2]) nachgewiesen und hat neuerdings von mir auf Wunsch des Patienten bestätigt werden können.

Zudem ist ja von den weiblichen Individuen mit inversio vesicae durch verbürgte Fälle bewiesen, dass sie normal concipiren können. So erzählt Ginsburg[3]) von einem

[1]) Bereits Thiersch erwähnt von seinen Epispadiaci, dass bei der Ejaculation ein Theil des Sperma im Blasentrichter zurückbleibt. (Archiv d. Heilk. Bd. X, 1869 p. 35.)

[2]) London Medical Times 1846 May p. 479.

[3]) Petersburger medic. Zeitschrift 1873 p. 525.

russischen Fräulein aus angesehener Familie, die von ihren Eltern ins Kloster gebracht, später unabhängig geworden, heirathete, und 1869 das erste und 1871 das zweite gesunde Kind gebar; über einen zweiten Fall berichtet Gusserow[1]). Es dürfte desshalb wohl auch ein im Besitz sonst voller Gesundheit sowie zweier Hoden und zweier Penis-Hälften befindlicher männlicher Patient ein Recht auf die sexuelle Function haben, und der Operateur, welcher dies Ziel ermöglicht, würde sich den Dank von Generationen verdienen können!

Zum Schluss erfülle ich die angenehme Pflicht, Herrn Geheimen Rath Dr. Ritter v. Nussbaum für das sehr freundliche Entgegenkommen bei Verfassung dieser Arbeit an dieser Stelle meinen tief ergebenen Dank auszusprechen

[1]) Berliner Klinische Wochenschrift 1879, Nr. 2.

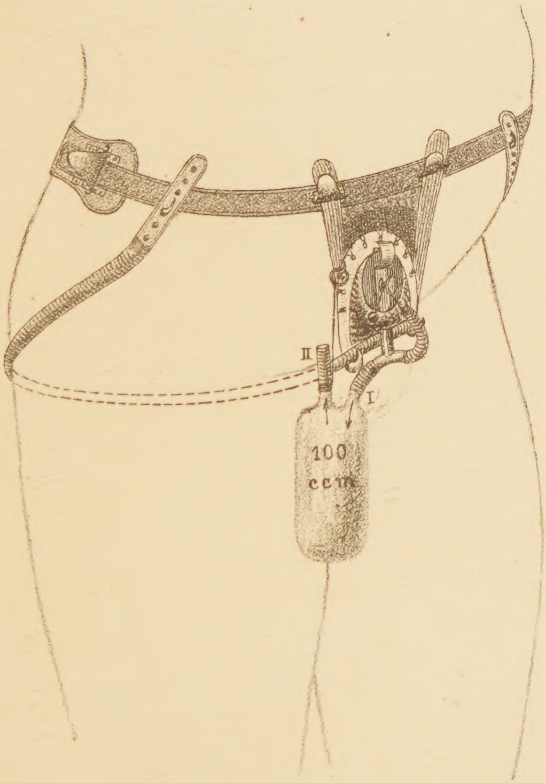
II
I
100
ccm